

WSU - ned - WSU -  
20

i 3219

**\*20623219\***

Request # 20623219

AUG 18, 2006

**Mail To:**

Fordham Health Sciences Library (OhioLINK#547)  
Interlibrary Loan  
3640 Colonel Glenn Highway  
Dayton, OH 45435-0001

**DOCLINE: Journal Copy EFTS Participant**

Title: Nederlands tijdschrift voor geneeskunde.  
Title Abbrev: Ned Tijdschr Geneeskd  
Citation: 1991 Apr 6;135(14):613-5  
Article: [No increase in the incidence of breast carcinoma  
Author: Davelaar EM; Gerretsen G; Relyveld J  
NLM Unique ID: 0400770 Verify: PubMed  
PubMed UI: 2030789  
ISSN: 0028-2162 (Print)  
Publisher: Dr. Erven Bohn, Amsterdam :  
Copyright: Copyright Compliance Guidelines  
Authorization: barb  
Need By: N/A  
Maximum Cost: \$15.00  
Patron Name: Glaser, Rebecca - TN: 95556  
Referral Reason: Not owned (title)  
Phone: 1.937.775-4110  
Fax: 1.937.775-2232  
Email: fill@www.libraries.wright.edu  
Ariel: 130.108.121.58  
Alternate Delivery: Ariel,Email(PDF),Fax  
Comments: **GMR-RL PLEASE ARIEL OR EMAIL IF POSSIBLE.  
THANKS**  
Routing Reason: Routed to OHUCIN in Serial Routing - cell 2  
Received: Aug 21, 2006 ( 08:05 AM EST )  
Lender: University of Cincinnati/ Cincinnati/ OH USA (OHUCIN)

THIS MATERIAL MAY BE  
PROTECTED BY COPYRIGHT  
LAW (TITLE 17, U.S. CODE)

3ppp 8/21/06  
scanned to  
WSU-Fordham

~~813-0213-0806~~

This material may be protected by copyright law (TITLE 17,U.S. CODE)

**Bill to: OHUDAC**

Fordham Health Sciences Library (OhioLINK#547)  
Interlibrary Loan  
3640 Colonel Glenn Highway  
Dayton, OH 45435-0001

WSU - ned - WSU -  
20

i 3219

**\*20623219\***

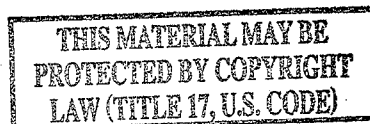
**Request # 20623219**

**AUG 18, 2006**

**Mail To:**

Fordham Health Sciences Library (OhioLINK#547)  
Interlibrary Loan  
3640 Colonel Glenn Highway  
Dayton, OH 45435-0001

**DOCLINE: Journal Copy EFTS Participant**



Title: Nederlands tijdschrift voor geneeskunde.  
 Title Abbrev: Ned Tijdschr Geneeskd  
 Citation: 1991 Apr 6;135(14):613-5  
 Article: [No increase in the incidence of breast carcinoma  
 Author: Davelaar EM; Gerretsen G; Relyveld J  
 NLM Unique ID: 0400770 Verify: PubMed  
 PubMed UI: 2030789  
 ISSN: 0028-2162 (Print)  
 Publisher: Dr. Erven Bohn, Amsterdam :  
 Copyright: Copyright Compliance Guidelines  
 Authorization: barb  
 Need By: N/A  
 Maximum Cost: \$15.00  
 Patron Name: Glaser, Rebecca - TN: 95556  
 Referral Reason: Not owned (title)  
 Phone: 1.937.775-4110  
 Fax: 1.937.775-2232  
 Email: fill@www.libraries.wright.edu  
 Ariel: 130.108.121.58  
 Alternate Delivery: Ariel,Email(PDF),Fax  
 Comments: **GMR-RL PLEASE ARIEL OR EMAIL IF POSSIBLE. THANKS**  
 Routing Reason: Routed to OHUCIN in Serial Routing - cell 2  
 Received: Aug 21, 2006 ( 08:05 AM EST )  
 Lender: University of Cincinnati/ Cincinnati/ OH USA (OHUCIN)

3pp 8/21/06  
Scanned to  
WSU-Fordham

~~813-0219-0806~~

This material may be protected by copyright law (TITLE 17,U.S. CODE)

**Bill to: OHUDAC**

Fordham Health Sciences Library (OhioLINK#547)  
Interlibrary Loan  
3640 Colonel Glenn Highway  
Dayton, OH 45435-0001

- <sup>10</sup> Siliski JM, Mahring M, Hofer P. Supracondylar-intercondylar fractures of the femur. *J Bone Joint Surg (Am)* 1989; 71: 95-104.
- <sup>11</sup> Shelbourne KD, Brueckmann FR. Rush-pin fixation of supracondylar and intercondylar fractures of the femur. *J Bone Joint Surg (Am)* 1982; 64: 161-9.
- <sup>12</sup> Zickel RE, Hobeika P, Robbins S. Supracondylar nails for fractures of the distal end of the femur. *Clin Orthop* 1986; 212: 79-88.
- <sup>13</sup> Lewert AH, Modny MT. Transfixion rod in condylar and intercondylar fractures of femur. *Orthop Rev* 1987; 16: 310-6.
- <sup>14</sup> Zimmerman AJ. Intra-articular fractures of the distal femur. *Clin Orthop* 1979; 10: 75-80.

- <sup>15</sup> Pritchett JW. Supracondylar fractures of the femur. *Clin Orthop* 1984; 184: 173-7.
- <sup>16</sup> Regazzoni P, Leutenegger A, Rüedi Th, Staehelin F. Erste Erfahrungen mit der dynamischen Kondylenschraube (DCS) bei distalen Femurfrakturen. *Helv Chir Acta* 1986; 53: 61-4.
- <sup>17</sup> Hammacher ER, Bast TJ, Ramshorst B van, Sybrandy R. The dynamic condylar screw in subtrochanteric fractures of the femur. *Neth J Surg* 1988; 40: 158-9.

Aanvaard op 17 december 1990

## Geen toename van het aantal mammacarcinomen bij subcutaan estradiolgebruik

E.M. DAVELAAR, G. GERRETSEN EN J. RELYVELD

In de zomer van 1989 verscheen een geruchtmakend artikel van Bergkvist et al. over de frequentie van het mammacarcinoom bij vrouwen in de menopauze die met geslachtssteroïden waren behandeld.<sup>1</sup> De conclusie van dit Zweedse onderzoek was dat langdurige toediening van oestrogenen mogelijk een grotere kans gaf op het ontstaan van mammacarcinoom: na 6 jaar gebruik een toename van de kans met 10% en na 9 jaar met 70%. In combinatie met progestativa zou de kans zelfs kunnen verviervoudigen. Bij vrouwen die overstapten van uitsluitend oestrogeengebruik naar een gecombineerde therapie was ook sprake van een grotere kans. Vooral de estradiolbevattende preparaten werden als oorzaak hiervan beschouwd.

De uitkomst van dit onderzoek was niet in overeenstemming met onze indruk betreffende het voorkomen van het mammacarcinoom bij patiënten die na na totale extirpatie van uterus en adnexa oestrogeensubstitutie krijgen in de vorm van subcutane estradiol-implantaties, zoals op onze polikliniek gebruikelijk is.

Aangezien in Nederland circa 16.500 vrouwen per jaar hormonale substitutie in de vorm van estradiol-implantaties krijgen (J. Pezie, schriftelijke mededeling, 1990), leek het ons wenselijk bij deze groep vrouwen de frequentie van het mammacarcinoom na te gaan. Wanneer een groter percentage gevonden zou worden dan verwacht mocht worden, zou deze therapie, vanwege haar lange werkingsduur,<sup>2</sup> voorlopig gestaakt dienen te worden en zou nader onderzoek geboden zijn.

### PATIËNTEN EN METHODE

Van 1972 tot 1987 werden 290 overwegend premenopauzale vrouwen op de gynaecologische polikliniek van ons

### SAMENVATTING

Bij een groep van 261 overwegend premenopauzale vrouwen van de gynaecologische afdeling van een algemeen ziekenhuis werd het voorkomen van mammacarcinoom bij gebruik van estradiol-implantaties in de periode van 1972 tot medio 1990 onderzocht. Het betrof in alle gevallen vrouwen bij wie een totale ovariohysterectomie was verricht.

Op basis van een gestratificeerde overlevingstabel met de cumulatieve incidentiecijfers voor mammacarcinoom in Nederland werd voor de onderzochte groep, met een gemiddelde observatieduur van 8,25 jaar, een te verwachten incidentiedichtheid van 2 per 1000 persoonsjaren bepaald. Bij evaluatie bleek bij 3 vrouwen sprake van een mammacarcinoom, hetgeen een incidentiedichtheid van 1,4 per 1000 persoonsjaren betekende.

Aangezien de uitkomst binnen de verwachting bleef luidt de conclusie dat deze vorm van oestrogeensubstitutie geen toename van de kans op mammacarcinoom met zich mee lijkt te brengen.

ziekenhuis ingeschreven voor behandeling met subcutaan toe te dienen estradioltabletten (Dimenformon, 20 mg), gemiddeld eenmaal per 4 maanden (variërend van 2- tot 6-maandelijks). Het betrof in alle gevallen patiënten bij wie in één of meerdere operaties uterus en adnexa waren verwijderd. De indicaties die leidden tot de totale extirpatie staan vermeld in de tabel. Aan de hand van de gegevens van de polikliniek werd nagegaan of zich bij deze patiënten een mammacarcinoom had ontwikkeld. Van 8 patiënten kon op de polikliniek de status niet teruggevonden worden.

De observatieperiode strekte zich uit van 1972 tot medio 1990. Indien de periode vanaf de laatste controle meer dan een halfjaar bedroeg, werd de huisarts van de desbetreffende patiënte benaderd voor informatie. In 21 gevallen bleek deze informatie niet te achterhalen. De onderzochte groep bestond dus uit 261 vrouwen.

In dit onderzoek wilden wij nagaan of bij de onderzochte groep patiënten die behandeld werden met subcutane oestradiol-implantaties meer gevallen van mamma-

Ziekenhuis Leyenburg, afd. Gynaecologie, Leyweg 275, 2545 CH 's-Gravenhage.

Mw. E.M. Davelaar, co-assistent; dr. G. Gerretsen, gynaecoloog. GG en GD, afd. Epidemiologie en Informatica, 's-Gravenhage. J. Relyveld.

Correspondentie-adres: dr. G. Gerretsen.

Indicaties voor totale extirpatie van uterus en adnexa bij 290 vrouwen in het Ziekenhuis Leyenburg te 's-Gravenhage, 1972-1986\*

uterus myomatosus	64
endometriosis (interna en (of) externa)	45
combinatie van uterus myomatosus en endometriosis	19
benigne ovariumtumoren	56
maligne ovariumtumoren	17
stress-incontinentie	20
onbegrepen onderbuiksklachten en (of) dyspareunie	11
adnexitis (acuut en (of) chronisch)	12
menstruatiestoornissen (menorrhagieën, dysmenorroe)	9
acute buik (steeldraaiing van of bloeding in cyste)	7
chronische endometritis en (of) cervicitis	6
cervixcarcinoma in situ	4
niet te achterhalen	9

\* Bij sommige patiënten kwamen meerdere diagnoses voor.

carcinoom waren opgetreden dan vooraf verwacht mocht worden. Op basis van een gestratificeerde overlevingstabel met de cumulatieve incidentiecijfers voor mammacarcinoom in Nederland werd, rekening houdend met de leeftijdsopbouw van de onderzochte groep en het aantal observatiejaren per individu, een te verwachten cumulatieve incidentie bepaald (P.H.M. Peeters, schriftelijke mededeling, 1990).<sup>3</sup> Deze bedroeg 1,64% bij een gemiddelde observatieduur van 8,25 jaar (95%-BI: 7,9-8,6). Omwille van standaardisatie herleidden wij de cumulatieve incidentie tot de incidentiedichtheid: het aantal nieuwe ziektegevallen over het totale aantal observatiejaren. Naar verwachting zou deze in onze groep 2 per 1000 observatiejaren bedragen.

Uit de cumulatieve verdeling volgens Poisson kon worden afgelezen dat bij waarneming van 6 of meer gevallen van mammacarcinoom per 1000 persoonsjaren in de onderzochte groep dit met 95% zekerheid niet meer binnen de toevalsmarge kon vallen.

#### RESULTATEN

Binnen de groep van 261 vrouwen werden 3 mammacarcinomen gevonden. Bij één patiënt ontwikkelde het mammacarcinoom zich 7 jaar na het staken van de behandeling (observatieduur 10,5 jaar). Bij beide andere patiënten ontstond het mammacarcinoom tijdens de behandeling, respectievelijk in het 6e en in het 8e observatiejaar. Op een totaal aantal observatiejaren van 2154 betekende dit een incidentiedichtheid van 1,4 per 1000 observatiejaren.

#### BESCHOUWING

Oestrogeentherapie heeft behalve het tegengaan van climacteriële klachten en de profylaxe van osteoporose ook nog een ander positief effect, namelijk de bescherming tegen coronairsclerose, waardoor de kans op ischemische hartziekten vermindert.<sup>4</sup> Behalve de kans op trombo-embolische processen en galstenen (afhankelijk van de dosering en van het type oestrogeen), bestaan er ook risico's in oncologisch opzicht ten aanzien van het endometrium (bij achterwege laten van behandeling met progestativa) en de mammae. Uit literatuuronderzoek blijkt dat de kans op mammacarcinoom toeneemt bij

langdurig gebruik van oestrogenen.<sup>5-13</sup> Specifiek onderzoek naar de frequentie van het mammacarcinoom bij het gebruik van estradiol-implantatie is echter nooit vericht.

Het aantal mammacarcinomen in ons onderzoek was klein (1,4 per 1000 persoonsjaren) en week niet beduidend af van het te verwachten aantal in de naar leeftijdsverdeling overeenkomstige Nederlandse populatie (2 per 1000 persoonsjaren). Van een toename kan dan ook niet gesproken worden. In ons onderzoek hadden wij te maken met een geselecteerde groep: overwegend premenopauzale vrouwen die, zij het om verschillende redenen, een totale extirpatie van uterus en adnexa ondergingen. Bij hen was derhalve de endogene aanmaak van estradiol komen te vervallen. Onder invloed van parenterale oestrogeensubstitutie onderscheidde deze vrouwen zich met betrekking tot het voorkomen van mammacarcinoom dus niet van de algemene bevolking.

Door verschillende auteurs is kritiek geleverd op het genoemde artikel van Bergkvist et al.<sup>14-18</sup> Toch blijft er onzekerheid bestaan over de vraag of hormoonsubstitutie invloed heeft op het ontstaan van mammacarcinoom. Ons onderzoek leverde een geruststellend resultaat op. Wij menen te mogen concluderen dat het gebruik van estradiol-implantaties bij patiënten die een totale extirpatie van uterus en adnexa hebben ondergaan vooralsnog geen grotere kans op het ontstaan van mammacarcinoom met zich meebrengt.

Ons onderzoek is echter niet van toepassing op de gangbare peri- en postmenopauzale hormoonsubstitutie. Dienaangaande zal nog veel epidemiologisch en biologisch onderzoek nodig zijn alvorens van veilige substitutie kan worden gesproken.

#### ABSTRACT

*No increase of the incidence of breast cancer during use of subcutaneous oestradiol.* - Between 1972 and mid-1990 the frequency of breast cancer was studied in a group of 261 mostly premenopausal women of the gynaecological department of the Municipal Hospital in The Hague, the Netherlands. All the patients had had a total hysterectomy after which they were substituted with estradiol implants.

On the basis of a stratified life-table giving the cumulative incidence of breast cancer in the Netherlands, an expected incidence of 2 per 1000 person-years was estimated for the observed group (mean observation period: 8,25 years). There were three cases of breast cancer in the observed group. This means an incidence density of 1,4 per 1000 person-years. It is concluded that this form of oestrogen substitution does not increase the risk of breast cancer.

#### LITERATUUR

- Bergkvist L, Adami HO, Persson I, Hoover R, Schairer C. The risk of breast cancer after estrogen and estrogen-progestin replacement. *N Engl J Med* 1989; 321: 293-7.
- Ganger KF, Fraser D, Whitehead MI, et al. Prolonged endometrial stimulation associated with oestradiol implants. *Br Med J* 1990; 301: 203-5.
- Bon-Martens MJH van, Verbeek ALM, Peeters PHM, Luning P, Werre JM. Een overzicht van de epidemiologie van borstkanker in Nederland. *Ned Tijdschr Geneesk* 1990; 134: 287-91.

- 4 McFarland KF, Boniface ME, Hornung CA, Earnhardt W, Humphries JO. Risk factors and noncontraceptive estrogen use in women with and without coronary disease. *Am Heart J* 1989; 117: 1209-14.
- 5 Hoover R, Gray Sr LA, Cole P, et al. Menopausal estrogens and breast cancer. *N Engl J Med* 1976; 295: 401-5.
- 6 Hiatt RA, Bawol R, Friedman GD, Hoover R. Exogenous estrogen and breast cancer after bilateral oophorectomy. *Cancer* 1984; 54: 139-44.
- 7 Brinton LA, Hoover R, Fraumeni Jr JF. Menopausal oestrogens and breast cancer risk: an expanded case-control study. *Br J Cancer* 1986; 54: 825-32.
- 8 Hoover R, Glass A, Finkle WD, Azevedo D, Milne K. Conjugated estrogens and breast cancer risk in women. *J Natl Cancer Inst* 1981; 67: 815-20.
- 9 Vecchia C la, Decarli A, Parazzini F, et al. Non-contraceptive oestrogens and the risk of breast cancer in women. *Int J Cancer* 1986; 38: 853-8.
- 10 Ross RK, Paganini-Hill A, Gerkins VR, et al. A case-control study of menopausal estrogen therapy and breast cancer. *JAMA* 1980; 243: 1635-9.
- 11 Jick H, Walker AM, Watkins RN, et al. Replacement estrogens and breast cancer. *Am J Epidemiol* 1980; 112: 586-94.
- 12 Hulka BS, Chambless LE, Deubner DC, Wilkinson DE. Breast cancer and estrogen replacement therapy. *Am J Obstet Gynecol* 1982; 143: 638-44.
- 13 Hunt K, Vessey M, McPherson K, Coleman M. Long-term surveillance of mortality and cancer incidence in women receiving hormone replacement therapy. *Br J Obstet Gynaecol* 1987; 94: 620-35.
- 14 Barrett-Connor E. Postmenopausal estrogen replacement and breast cancer. *N Engl J Med* 1989; 321: 319-20.
- 15 Editorial. Hormone replacement therapy and cancer: is there cause for concern? *Lancet* 1989; ii: 368.
- 16 Leusden HAIM van. Oestrogeensubstitutie en mammacarcinoom. *Climacterium Journaal* 1989; 14-6.
- 17 Studd J. Hormone replacement therapy and breast cancer. *Lancet* 1989; ii: 1164.
- 18 Barentsen R, Netelenbos JC. Postmenopauzale hormonale substitutie. *Med Contact* 1990; 45: 713-4.

Aanvaard op 7 december 1990

## Casuïstische mededelingen

### Een dubbele galblaas

A. B. MINK VAN DER MOLEN EN M. K. M. SALU

Een dubbele galblaas is een zeldzame congenitale afwijking. In zijn klassieke artikel uit 1926 schat Boyden op basis van obducties de frequentie van de afwijking bij de populatie op 1:3800.<sup>1</sup> Het laatste grote overzichtsartikel uit 1977 beschrijft ruim 200 patiënten.<sup>2</sup> Er bestaat een continue reeks van malformaties, variërend van een van buiten volstrekt normale galblaas met een intern septum tot twee volledig van elkaar gescheiden galblazen, die ieder via een eigen ductus cysticus zijn verbonden met de ductus choledochus (tabel). De door ons beschreven patiënt toonde de meest voorkomende anatomische variant,<sup>2,4,5</sup> schematisch weergegeven in de figuur.

#### ZIEKTEGESCHIEDENIS

Patiënt A, een 59-jarige vrouw, had sedert enige maanden sporadisch diffuse buikpijn. Twee weken voor opname kreeg zij heftige koliekachtige pijn in de bovenbuik, gepaard gaande met misselijkheid en braken. Bij onderzoek van het abdomen was er een normale peristaltiek; patiënte had drukpijn rechts in de bovenbuik. Er waren geen tekenen van peritoneale prikkeling. Lever, milt en galblaas waren niet palpabel. Het laboratoriumonderzoek toonde behoudens een licht verhoogde bezinking van 20 mm in het eerste uur geen afwijkingen. Echografie van de galblaas gaf helaas onvoldoende visualisatie in verband met sterke adipositas. Een cholangiogram na orale toediening van contraststof toonde het beeld van één galblaas met daarin concrementen. Op basis van bovenstaande gegevens werd een cholecystectomie verricht. Bij exploratie bleken er twee galblazen aanwezig te zijn, omgeven door een gemeen-

#### SAMENVATTING

Er wordt een 59 jaar oude vrouw beschreven met een syptomatische cholelithiasis, bij wie als toevalsbevinding tijdens de operatie een dubbele galblaas werd aangetroffen. Aan de hand van de literatuur wordt een kort overzicht gegeven van incidentie, anatomie, diagnostiek en behandeling van een dubbele galblaas.

schappelijke serosa. De wand van de voorste galblaas was duidelijk verdikt. Deze galblaas was gevuld met dunne purulente gal. De hierachter gelegen galblaas had een dunne wand en als inhoud normale gal. Beide galblazen bevatten stenen. Iedere galblaas bleek een eigen ductus cysticus te hebben, separaat uitmondend in de ductus choledochus. De voorste ductus cysticus was ontstoken en verdikt, de achterste was normaal van aspect. Een peroperatief vervaardigd cholangiogram via de achterste ductus cysticus toonde een normaal slank galgangstelsel met een goede afvloeit naar het duodenum. Een cholangiogram via de voorste ductus cysticus toonde slechts een wijde en blind eindigende ductus met enkele concrementen.

Indeling van de dubbele galblaas op grond van embryologische overwegingen<sup>1,3</sup>

Eén ductus cysticus uitmondend in de ductus choledochus: alleen een septum (geen tekenen van dupliciteit aan de buitenzijde); splitsing van de galblaas bij de hals (tweelobbe galblaas); volledig gescheiden galblazen, ieder met een eigen ductus cysticus, die samenkomen in een gemeenschappelijke ductus cysticus.

Twee ductus cystici, gescheiden uitmondend in de ductus choledochus: beide ductus cystici monden uit in de ductus choledochus; één ductus cysticus mondt uit in de ductus choledochus, de andere in de linker of rechter ductus hepaticus.

Zuiderziekenhuis, afd. Chirurgie, Groene Hilledijk 315, 3075 EA Rotterdam.

A. B. Mink van der Molen, assistent-geneeskundige; dr. M. K. M. Salu, chirurg.

Correspondentie-adres: A. B. Mink van der Molen.